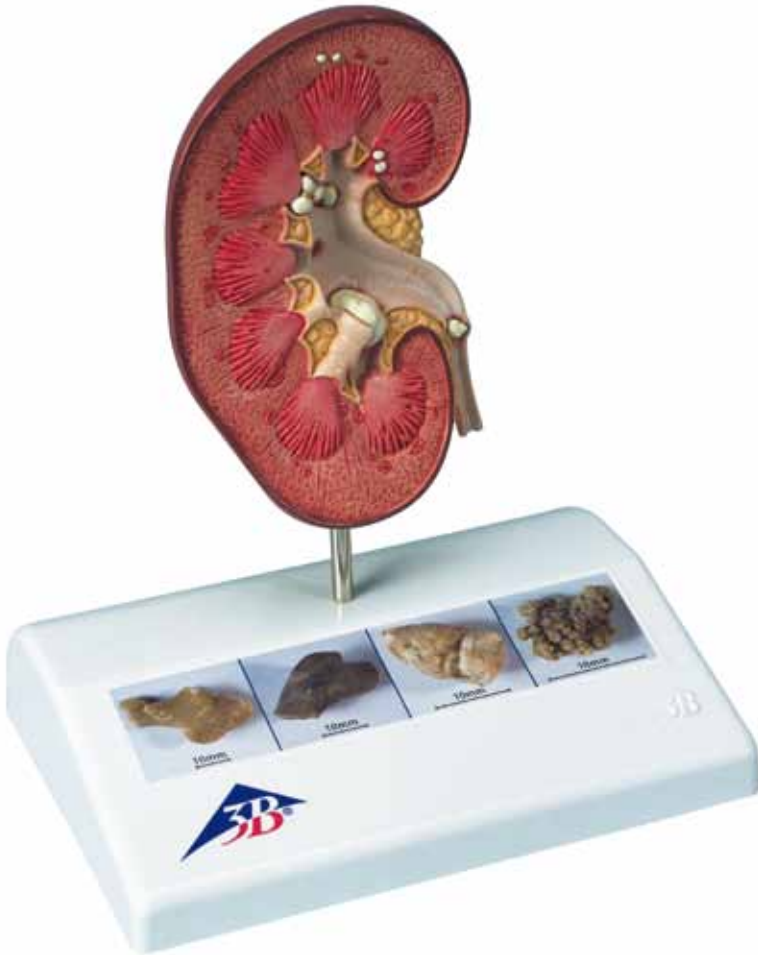



...going one step further

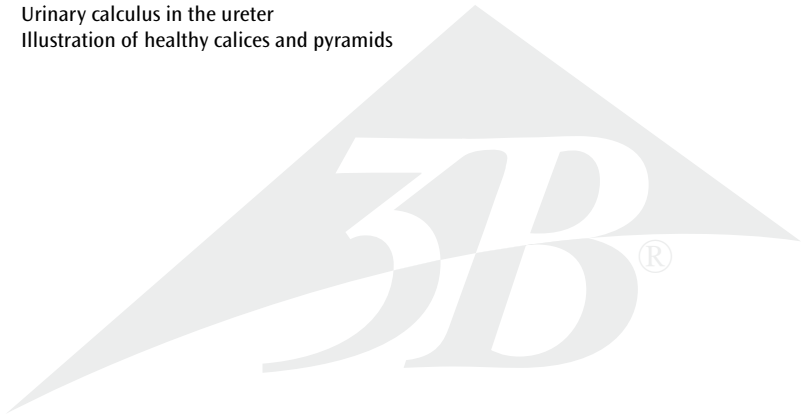


K29

(1000316)

Latin

- 1 Capsula renalis
- 2 Cortex renalis
- 3 Medulla renalis
- 4 Papilla renalis
- 5 Columnae renales
- 6 Calices renales majores
- 7 Calices renales minores
- 8 Pelvis renalis
- 9 Small concretions in the area of the renal pyramids
- 10 Concretions in the area of origin of the upper calix group
- 11 Small concretions in the renal cortex
- 12 Large concretion in the connecting tubule of the lower calix group, causing congestion of the minor calices (partially closed, partially opened)
- 13 Urinary calculus in the ureter
- 14 Illustration of healthy calices and pyramids

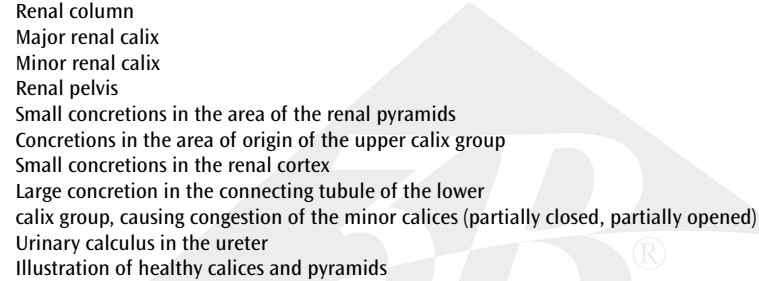


Kidney Stone Model

English

Nephrolithiasis and urolithiasis are characterized by deposition of hard formations (concretions). These are caused in different ways and take a variety of shapes. Single or several concretions (up to branched concretions) may occur both in the organ tissue of the kidney and in the hollow drainage system of the renal calices, the renal pelvis, the ureter and the bladder. This model shows a front view of a right kidney (natural size) opened in median longitudinal section. The renal calices, the renal pelvis and the ureter are opened as well.

Concretions: The illustrations on the base show various types.

- 1 Renal capsule
 - 2 Renal cortex
 - 3 Medulla of kidney
 - 4 Renal papilla
 - 5 Renal column
 - 6 Major renal calix
 - 7 Minor renal calix
 - 8 Renal pelvis
 - 9 Small concretions in the area of the renal pyramids
 - 10 Concretions in the area of origin of the upper calix group
 - 11 Small concretions in the renal cortex
 - 12 Large concretion in the connecting tubule of the lower calix group, causing congestion of the minor calices (partially closed, partially opened)
 - 13 Urinary calculus in the ureter
 - 14 Illustration of healthy calices and pyramids
- 

Nierensteinleiden (Nephrolithiasis) und Harnsteinleiden (Urolithiasis) sind durch Ablagerung fester Gebilde (Konkremente) charakterisiert. Diese entstehen auf unterschiedliche Weise in den verschiedensten Ausformungen. Einzelne oder mehrere Ablagerungen (bis hin zu Ausgüssen) können sowohl im Organgewebe der Niere, als auch im ableitenden Hohlssystem der Nierenkelche, des Nierenbeckens, des Harnleiters und der Harnblase auftreten. Dargestellt ist eine im medianen Längsschnitt eröffnete rechte Niere (natürliche Größe) in der Aufsicht von vorn. Auch die Nierenkelche, das Nierenbecken und der Harnleiter sind eröffnet.

Konkremente: Die Abbildungen auf dem Sockel veranschaulichen verschiedene Ausprägungen.

- 1 Nierenkapsel
- 2 Nierenrinde
- 3 Nierenmark
- 4 Nierenpapille
- 5 Nierensäule
- 6 Großer Nierenkelch
- 7 Kleiner Nierenkelch
- 8 Nierenbecken
- 9 Kleine Konkremente im Bereich der Markpyramiden
- 10 Konkremente im Ursprungsbereich der oberen Kelchgruppe
- 11 Kleine Konkremente in der Nierenrinde
- 12 Großer Stein im Zwischenstück der unteren Kelchgruppe, dadurch Aufstauung der Calix minores (teils geschlossen teils geöffnet)
- 13 Harnstein im Harnleiter
- 14 Darstellung gesunder Kelche und Pyramiden

Modelo de cálculo renal

Español

El mal de cálculo renal (litiasis renal) y el mal de cálculo urinario (litiasis urinaria) se caracterizan por la sedimentación de formaciones sólidas (concreciones). Éstas se forman de diferentes maneras y en las formas más distintas. Los sedimentos unitarios o múltiples (hasta incluso cálculos coraliformes) pueden presentarse tanto en el tejido del órgano del riñón como también en el sistema hueco de salida de los cálices renales, de la pelvis renal, del uréter y de la vejiga urinaria. Se representa un riñón derecho (tamaño natural) abierto en sección longitudinal media, visto desde arriba y por delante. Asimismo los cálices renales, la pelvis renal y el uréter se representan abiertos.

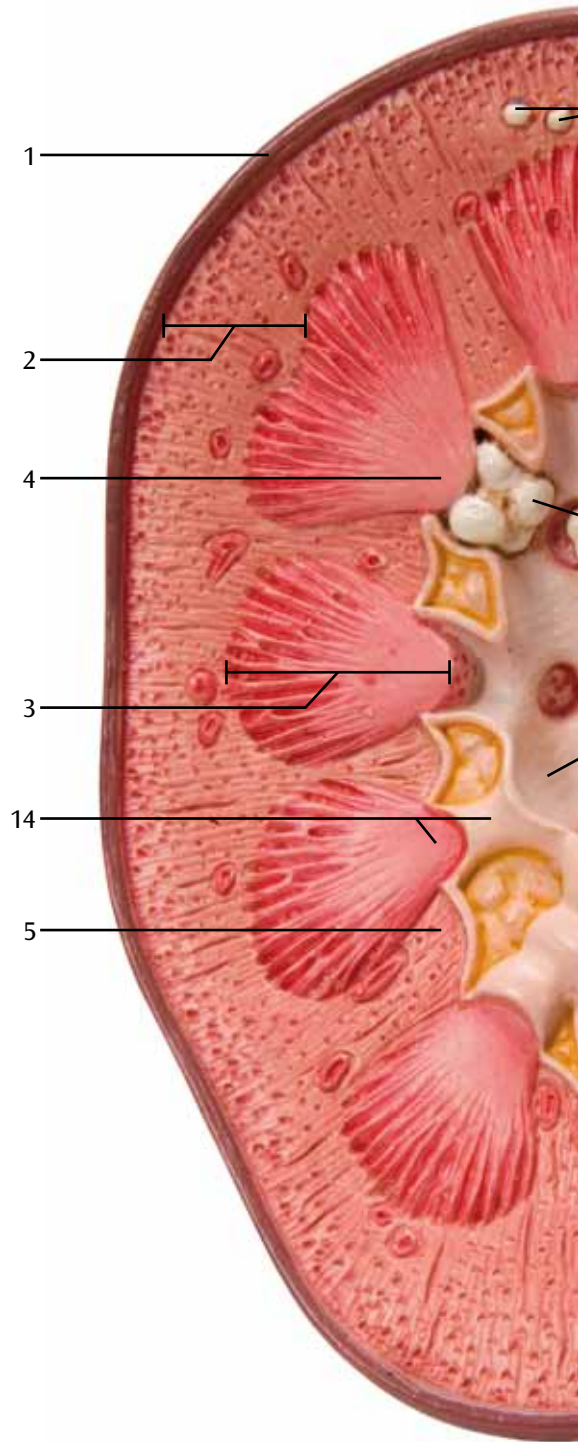
Concreciones: Las figuras sobre el zócalo ilustran los diferentes estados.

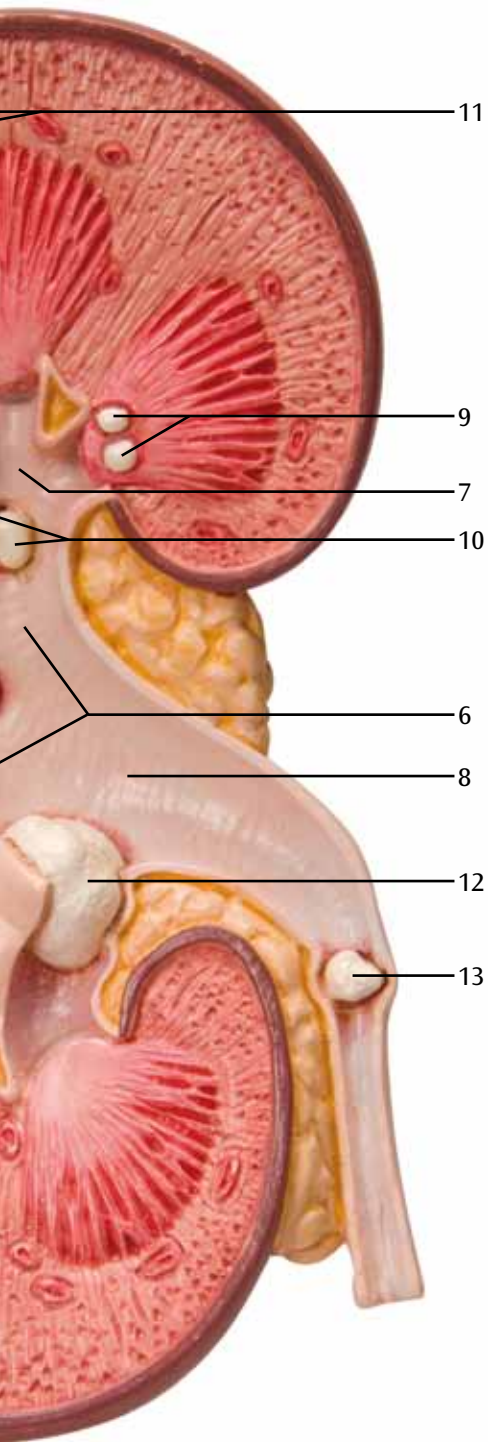
- 1 Cápsula renal
- 2 Riñón, corteza
- 3 Medula renal
- 4 Riñón, papila
- 5 Riñón, columna
- 6 Riñón, cáliz mayor
- 7 Cálices renales menores
- 8 Riñón, pelvis
- 9 Concreciones pequeñas en la zona de las pirámides renales
- 10 Concreciones en la zona de origen de los cálices superiores
- 11 Concreciones pequeñas en la corteza renal
- 12 Cálculo grande en la parte intermedia de los cálices inferiores, por ello acumulación de los cálices menores (en parte cerrados, en parte abiertos)
- 13 Cálculo urinario en el uréter
- 14 Representación de cálices y pirámides sanos

La néphrolithiase et l'urolithiase sont caractérisées par le dépôt de concrétions. Celles-ci sont générées de différentes manières et possèdent des formes différentes. Des dépôts isolés ou plusieurs dépôts (pouvant finir par mouler les cavités) peuvent se manifester tant dans le tissu organique du rein que dans le système creux d'évacuation des calices du rein, du bassinet, de l'uretère et de la vessie. Une coupe longitudinale médiane d'un rein droit (grandeur nature), ouvert, vu de l'avant, est représentée. Les calices du rein, le bassinet et l'uretère sont également ouverts.

Concrétions: Les illustrations sur le socle montrent les divers degrés.

- 1 Capsule du rein
 - 2 Rein, cortex
 - 3 Substance médullaire du rein
 - 4 Rein, papille
 - 5 Rein, colonne
 - 6 Rein, grand calice
 - 7 Rein, petit calice
 - 8 Rein, bassinet
 - 9 Petites concrétions dans la zone des pyramides rénales
 - 10 Concrétions dans la zone d'origine du groupe des calices supérieurs
 - 11 Petites concrétions dans le cortex rénal
 - 12 Grosse pierre dans l'élément intermédiaire du groupe des calices inférieurs, entraînant une accumulation des petits calices (en partie fermés, en partie ouverts)
 - 13 Calcul urinaire dans l'uretère
 - 14 Représentation de calices sains et de pyramides saines
-





Modelo de nefrólitos (cálculos renais)

Português

A nefrolitíase e a urolitíase são caracterizadas pela presença de concreções sólidas (cálculos). Estes cálculos desenvolvem-se de diferentes maneiras e adquirem as formas mais variadas. Depósitos e cálculos isolados ou múltiplos (e até cálculos coraliformes) podem ocorrer tanto no tecido dos rins como também no sistema dos cálices renais, na pelve renal, na uretra e na bexiga urinária. O modelo representa uma seção mediana do rim direito (tamaho natural) vista de cima. Os cálices renais, a pelve renal e a uretra estão representados de forma aberta.

Cálculos: As ilustrações no suporte representam diferentes formas e características.

- 1 Cápsula do rim
- 2 Córtex renal
- 3 Medula renal
- 4 Papila renal
- 5 Coluna renal
- 6 Cálice renal maior
- 7 Cálice renal menor
- 8 Pelve renal
- 9 Pequenos cálculos na área das pirâmides medulares
- 10 Cálculos na altura da origem do grupo superior dos cálices renais.
- 11 Pequenos cálculos no córtex renal
- 12 Grande cálculo na área intermediária do grupo inferior dos cálices renais, causando a junção dos cálices renais menores (representados de forma aberta e fechada)
- 13 Cálculo urinário na uretra
- 14 Representação de cálices e pirâmides renais normais, sem alterações patológicas.


La calcolosi renale (nefrolitiasi) e la calcolosi urinaria (urolitiasi) sono caratterizzate dal deposito di aggregazioni solide (concrezioni), la cui insorgenza e forma possono essere molto diverse. Aggregati singoli o multipli (fino alle concrezioni ramificate) possono apparire sia nel tessuto organico del rene, sia nel sistema cavo di evacuazione dei calici renali, del bacinetto renale, dell'uretere e della vescica. Il modello rappresenta un rene destro aperto lungo la sezione mediana (a grandezza naturale) visto anteriormente. Anche i calici, il bacinetto e l'uretere sono aperti.

Concrezioni: le illustrazioni sul supporto mostrano diversi stadi.

- 1 Capsula renale
- 2 Corteccia renale
- 3 Medulla renale
- 4 Papilla renale
- 5 Colonna renale
- 6 Calice renale maggiore
- 7 Calice renale minore
- 8 Pelvi renale
- 9 Piccole concrezioni nella zona della piramide
- 10 Concrezioni nella zona di origine del gruppo di calici superiori
- 11 Piccole concrezioni nella corteccia renale
- 12 Grosso calcolo nella parte intermedia del gruppo di calici inferiori, con ostruzione del calice minore (parzialmente aperto)
- 13 Urolito nell'uretere
- 14 Rappresentazione di calici e piramidi sani

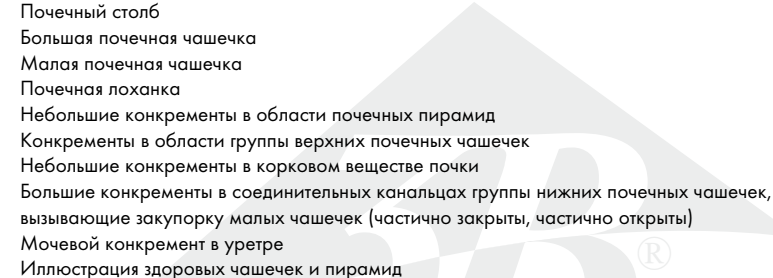
腎結石や尿路結石は尿中の物質が凝集し成長したものである。要因や形状は様々で、腎臓の組織内や、腎杯、腎盂、尿管、膀胱などの尿路中に見られる。また複数の結石が同時に存在することもある。この実物大モデルは右腎臓の前額断面を前側から見たものである。腎杯、腎盂、尿管も同様に縦断表示されている。

ベース部には様々な種類の結石を表す。

- 1 腎線維膜
 - 2 皮質
 - 3 髄質
 - 4 腎乳頭
 - 5 腎柱
 - 6 大腎杯
 - 7 小腎杯
 - 8 腎盂
 - 9 腎錐体内の小結石
 - 10 腎杯内の結石
 - 11 皮質内の小結石
 - 12 腎杯の連絡部にできた大きな結石、小腎杯のうっ血を起こす（一部開放表示）
 - 13 尿管内の結石
 - 14 健康な状態の腎杯と腎錐体
- 

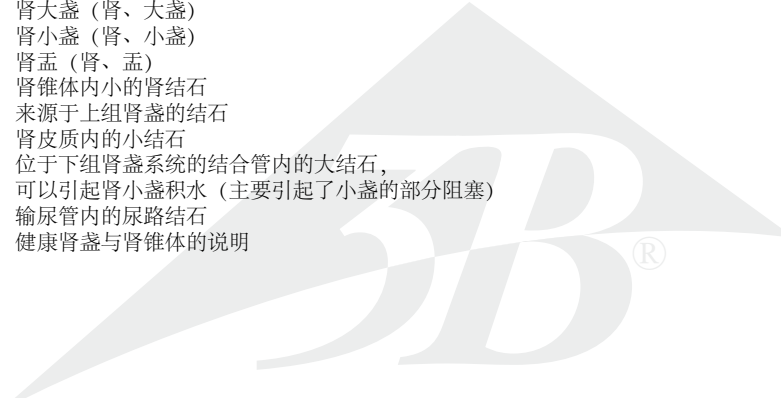
Нефролитиаз и уролитиаз характеризуются отложением твёрдых частиц (конкрементов). Они образуются по разнообразным причинам и имеют всевозможную форму. Единичные или множественные конкременты (вплоть до разветвлённых конкрементов) могут образовываться как в ткани почки, так и в полной дренажной системе почечных чашечек, в почечной лоханке, уретре и мочевом пузыре. Данная модель демонстрирует вид спереди правой почки (в натуральную величину) на срединном продольном срезе. Почечные чашечки, почечная лоханка и уретра также видны.

Конкременты: иллюстрации на основании показывают различные типы.

- 1 Капсула почки
 - 2 Кортиковое вещество почки
 - 3 Мозговое вещество почки
 - 4 Почечный сосочек
 - 5 Почечный столб
 - 6 Большая почечная чашечка
 - 7 Малая почечная чашечка
 - 8 Почечная лоханка
 - 9 Небольшие конкременты в области почечных пирамид
 - 10 Конкременты в области группы верхних почечных чашечек
 - 11 Небольшие конкременты в корковом веществе почки
 - 12 Большие конкременты в соединительных канальцах группы нижних почечных чашечек, вызывающие закупорку малых чашечек (частично закрыты, частично открыты)
 - 13 Мочевой конкремент в уретре
 - 14 Иллюстрация здоровых чашечек и пирамид
- 

肾结石和尿路结石均是由人体代谢物浓缩沉积形成，该物质（结石）一般比较坚硬。结石通常由多种原因造成，而且可以呈现不同的形状。结石可以是单个或多个（部分形成分支状）。他们可以发生在肾脏组织中，或是发生在诸如肾盏、肾盂、输尿管以及膀胱等中空的排泄系统中。该模型显示一右侧肾脏的前面观（模型尺寸与正常人肾脏一致），并通过其的长轴将其平分两份。所有的肾盏、肾盂以及输尿管也均被打开。

结石：模型底部的说明上显示其有多种类型。

- 1 肾被囊（肾、被囊）
 - 2 肾皮质（肾、皮质）
 - 3 肾髓质
 - 4 肾乳头（肾、乳头）
 - 5 肾柱（肾、柱）
 - 6 肾大盏（肾、大盏）
 - 7 肾小盏（肾、小盏）
 - 8 肾盂（肾、盂）
 - 9 肾锥体内小的肾结石
 - 10 来源于上组肾盏的结石
 - 11 肾皮质内的小结石
 - 12 位于下组肾盏系统的结合管内的大结石，
可以引起肾小盏积水（主要引起了小盏的部分阻塞）
 - 13 输尿管内的尿路结石
 - 14 健康肾盏与肾锥体的说明
- 

3B Scientific

A worldwide group of companies



3B Scientific GmbH

Rudorffweg 8 • 21031 Hamburg • Germany

Tel.: + 49-40-73966-0 • Fax: + 49-40-73966-100

www.3bscientific.com • 3b@3bscientific.com

© Copyright 2011 / 2013 for instruction manual and design of product:
3B Scientific GmbH, Germany