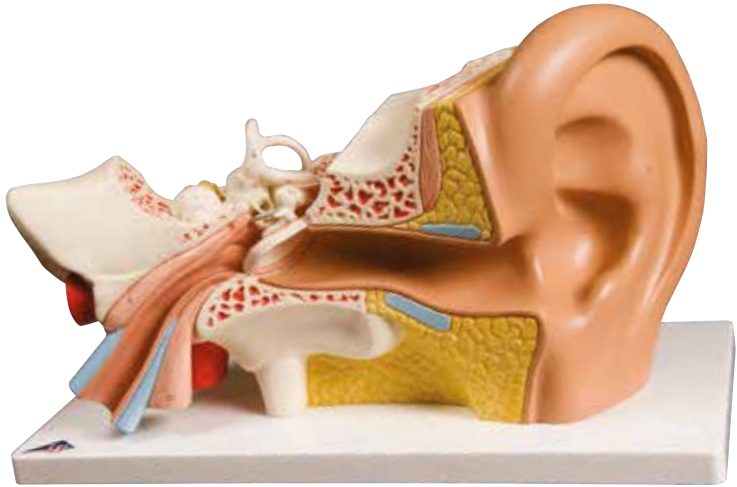
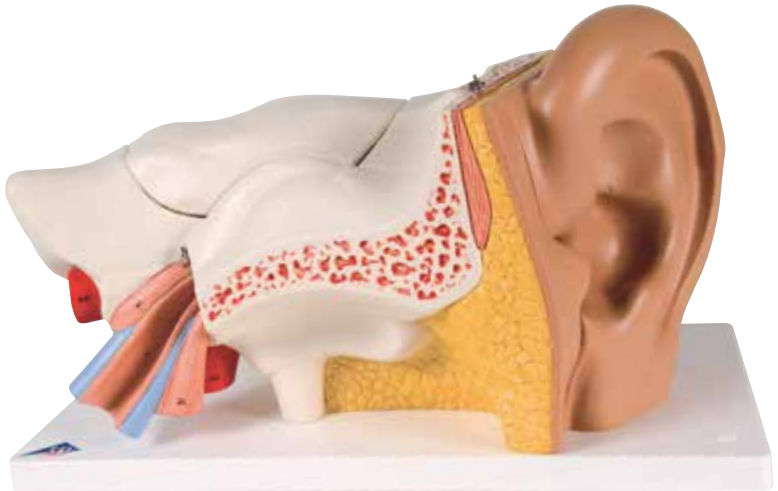


1000250 | E10



1000251 | E11



1000250 | 1000251

E10 | E11

A Auris externa

- 1 Auricula
- 2 Meatus acusticus externus
- 3 Membrana tympanica
- 4 Anulus fibrocartilagineus

B Auris media

- 5 Cavitas tympani
- 6 M. tensor tympani
- 7 Tuba auditiva
- 8 Malleus
- 8a Caput mallei
- 8b Manubrium mallei
- 8c Processus anterior
- 9 Incus
- 9a Crus breve
- 9b Crus longum
- 10 Processus lenticularis
- 11 Stapes
- 11a Caput stapedis
- 11b Crus posterius
- 11c Basis stapedis

C Auris interna

- 12 Vestibulum
- 13 Fenestra vestibuli
- 14 Fenestra cochleae
- 15 Canalis semicircularis lateralis
- 15a Ampulla ossea lateralis
- 16 Canalis semicircularis anterior
- 16b Ampulla ossea anterior
- 17 Canalis semicircularis posterior
- 17c Ampulla ossea posterior
- 18 Cochlea
- 19 N. vestibulocochlearis
- 20 A. carotis interna
- 21 M. tensor veli palatini

A External ear

- 1 Auricle
- 2 External acoustic meatus
- 3 Tympanic membrane
- 4 Fibrocartilagineus ring

B Middle ear

- 5 Tympanic cavity
- 6 Tensor tympani muscle
- 7 Pharyngotympanice tube
- 8 Malleus
- 8a Head of malleus
- 8b Handle of malleus
- 8c Anterior process
- 9 Incus
- 9a Short limb of incus
- 9b Long limb of incus
- 10 Lenticular process
- 11 Stapes
- 11a Head of stapes
- 11b Posterior limb
- 11c Base of stapes

C Internal ear

- 12 Vestibule
- 13 Oval window
- 14 Round window
- 15 Lateral semicircular canal
- 15a Lateral bony ampulla
- 16 Anterior semicircular canal
- 16b Anterior bony ampulla
- 17 Posterior semicircular canal
- 17c Posterior bony ampulla
- 18 Cochlea
- 19 Vestibulocochlear nerve
- 20 Internal carotid artery
- 21 Tensor veli palatini

A Äußeres Ohr

- 1 Ohrmuschel
- 2 Äußerer Gehörgang
- 3 Trommelfell
- 4 Trommelfellfaserring

B Mittelohr

- 5 Paukenhöhle
- 6 Trommelfellspanner
- 7 Ohrtrumpete
- 8 Hammer
- 8a Hammerkopf
- 8b Hammergriff
- 8c Vorderer Fortsatz
- 9 Amboß
- 9a Kurzer Amboßschenkel
- 9b Langer Amboßschenkel
- 10 Linsenfortsatz
- 11 Steigbügel
- 11a Steigbügelkopf
- 11b Hinterer Steigbügelschenkel
- 11c Steigbügelgrundplatte

C Innenohr

- 12 Vorhöf
- 13 Vorhoffenster
- 14 Schneckenfenster
- 15 Seitlicher knöcherner Bogengang
- 15a Seitliche Ausbuchtung des knöchernen Labyrinths
- 16 Vorderer knöcherner Bogengang
- 16b Vordere Ausbuchtung des knöchernen Labyrinths
- 17 Hinterer knöcherner Bogengang
- 17c Hintere Ausbuchtung des knöchernen Labyrinths
- 18 Gehörschnecke
- 19 8. Hirnnerv (N. vestibulocochlearis)
- 20 Innerer Ast der Kopfschlagader
- 21 Gaumensegelspanner

A Oído externo

- 1 Pabellón de la oreja
- 2 Conducto auditivo externo
- 3 Membrana timpánica
- 4 Anillo fibroso del tímpano

B Oído medio

- 5 Cavityad timpánica
- 6 M. tensor del tímpano
- 7 Trompa auditiva
- 8 Martillo
- 8a Martillo, cabeza
- 8b Martillo, manubrio
- 8c Apófisis anterior
- 9 Yunque
- 9a Yunque, rama corta
- 9b Yunque, rama larga
- 10 Apófisis lenticular
- 11 Estribo
- 11a Estribo, cabeza
- 11b Estribo, rama posterior
- 11c Estribo, base

C Oído interno

- 12 Vestíbulo
- 13 Ventana del vestíbulo
- 14 Ventana del caracol (redonda)
- 15 Conducto semicircular lateral
- 15a Ampolla ósea lateral
- 16 Conducto semicircular anterior
- 16b Ampolla ósea anterior
- 17 Conducto semicircular posterior
- 17c Ampolla ósea posterior
- 18 Cóclea
- 19 N. auditivo (VIII par craneal)
- 20 A. carótida interna
- 21 Músculo tensor del velo del paladar

A Oreille externe

- 1 Pavillon de l'oreille
- 2 Méat acoustique externe
- 3 Membrane tympanique
- 4 Anneau fibrocartilagineux

B Oreille moyenne

- 5 Cavité du tympan
- 6 Muscle tenseur du tympan
- 7 Trompe auditive (Trompe d'Eustache)
- 8 Malléus (marteau)
- 8a Malléus (marteau), tête
- 8b Malléus (marteau), manubrium
- 8c Processus antérieur
- 9 Incus (enclume)
- 9a Incus (enclume), branche courte
- 9b Incus (enclume), branche longue
- 10 Processus lenticulaire
- 11 Stapès (étrier)
- 11a Stapès (étrier), tête
- 11b Stapès (étrier), cuisse postérieure
- 11c Stapès (étrier), base

C Oreille interne

- 12 Vestibule
- 13 Fenêtre vestibulaire
- 14 Fenêtre cochléaire
- 15 Canal semi-circulaire externe
- 15a Ampoule osseuse latérale
- 16 Canal semi-circulaire antérieur
- 16b Ampoule osseuse antérieure
- 17 Canal semi-circulaire postérieur
- 17c Ampoule osseuse postérieure
- 18 Cochlée
- 19 Nerf vestibulo-cochléaire
- 20 Artère carotide interne
- 21 Muscle tenseur du voile palatin

A Ouvido externo

- 1 Aurícula
- 2 Meato auditivo externo
- 3 Membrana timpânica
- 4 Anel fibrocartilaginoso

B Ouvido médio

- 5 Cavidade timpânica
- 6 Músculo tensor da membrana timpânica (músculo de Toynbee)
- 7 Tuba auditiva (tuba de Eustáquio)
- 8 Martelo
- 8a Cabeça do martelo
- 8b Manúbrio do martelo
- 8c Processo delgado anterior
- 9 Bigorna
- 9a Ramo curto da bigorna
- 9b Ramo longo da bigorna
- 10 Processo lenticular
- 11 Estribo
- 11a Cabeça do estribo
- 11b Ramo posterior do estribo
- 11c Base do estribo

C Ouvido interno

- 12 Vestíbulo
- 13 Janela do vestíbulo
- 14 Janela da cóclea
- 15 Canal semicircular lateral
- 15a Ampola lateral do labirinto ósseo
- 16 Canal semicircular anterior
- 16b Ampola anterior do labirinto ósseo
- 17 Canal semicircular posterior
- 17c Ampola posterior do labirinto ósseo
- 18 Cóclea
- 19 Nervo vestibulococlear
- 20 Artéria carótida interna
- 21 Tensor do véu palatino

A Orecchio esterno

- 1 Padiglione auricolare
- 2 Meato acustico esterno
- 3 Membrana timpanica
- 4 Anello fibrocartilagineo

B Orecchio medio

- 5 Cavità del timpano
- 6 M. tensore del timpano
- 7 Tromba di Eustachio
- 8 Martello
- 8a Martello, capo
- 8b Martello, manubrio
- 8c Processo anteriore
- 9 Incudine
- 9a Incudine, braccio corto
- 9b Incudine, braccio lungo
- 10 Processo lenticolare
- 11 Staffa
- 11a Staffa, testa
- 11b Staffa, branca posteriore
- 11c Staffa, base

C Orecchio interno

- 12 Vestibolo
- 13 Finestra ovale
- 14 Finestra rotonda
- 15 Canale semicircolare laterale
- 15a Ampolla ossea laterale
- 16 Canale semircolare anteriore
- 16b Ampolla ossea anteriore
- 17 Canale semicircolare posteriore
- 17c Ampolla ossea posteriore
- 18 Coclea
- 19 N. vestibolococleare
- 20 A. carotide interna
- 21 M. tensore del velo palatino

- A** 外耳
 - 1 耳介
 - 2 外耳道
 - 3 鼓膜
 - 4 線維軟骨輪

- B** 中耳
 - 5 鼓室
 - 6 鼓膜張筋
 - 7 耳管
 - 8 ツチ骨
 - 8a ツチ骨頭
 - 8b ツチ骨柄
 - 8c ツチ骨前突起
 - 9 キヌタ骨
 - 9a 短脚
 - 9b 長脚
 - 10 豆状突起
 - 11 アブミ骨
 - 11a アブミ骨頭
 - 11b アブミ骨脚
 - 11c アブミ骨底

- C** 内耳
 - 12 前庭
 - 13 前庭窓 (卵円窓)
 - 14 蝸牛窓 (正円窓)
 - 15 外側 (骨) 半規管
 - 15a 外側 (骨) 膨大部
 - 16 前 (骨) 半規管
 - 16b 前 (骨) 膨大部
 - 17 後 (骨) 半規管
 - 17c 後 (骨) 膨大部
 - 18 蝸牛
 - 19 前庭蝸牛神経
 - 20 内頸動脈
 - 21 口蓋帆張筋

А Наружное ухо

- 1 Ушная раковина
- 2 Наружный слуховой проход
- 3 Барабанная перепонка
- 4 Волокнисто-хрящевое кольцо

В Среднее ухо

- 5 Барабанная полость
- 6 Мышца, напрягающая барабанную перепонку
- 7 Слуховая (евстахиева) труба
- 8 Молоточек
- 8а Головка молоточка
- 8б Рукоятка молоточка
- 8в Передний отросток
- 9 Наковальня
- 9а Короткий отросток наковальни
- 9б Длинный отросток наковальни
- 10 Чечевицеобразный отросток
- 11 Стремля
- 11а Головка стремени
- 11б Задняя ножка стремени
- 11в Основание стремени

С. Внутреннее ухо

- 12 Преддверие
- 13 Окно преддверия (овальное окно)
- 14 Окно улитки (круглое окно)
- 15 Латеральный полукружный канал
- 15а Латеральная костная ампула
- 16 Передний полукружный канал
- 16б Передняя костная ампула
- 17 Задний полукружный канал
- 17в Задняя костная ампула
- 18 Улитка
- 19 Преддверно-улитковый нерв
- 20 Внутренняя сонная артерия
- 21 Мышца, напрягающая небную занавеску

A 外耳

- 1 耳廓
- 2 外耳道
- 3 鼓膜
- 4 纤维软骨环

B 中耳

- 5 鼓室
- 6 鼓膜张肌
- 7 咽鼓管
- 8 锤骨
- 8a 锤骨头
- 8b 锤骨柄
- 8c 前突
- 9 砧骨
- 9a 砧骨短脚
- 9b 砧骨长脚
- 10 豆状突
- 11 镫骨
- 11a 镫骨头
- 11b 镫骨后脚
- 11c 镫骨底

C 内耳

- 12 前庭
- 13 卵圆窗
- 14 圆窗
- 15 侧半规管
- 15a 侧骨性壶腹
- 16 前半规管
- 16b 前骨性壶腹
- 17 后半规管
- 17c 后骨性壶腹
- 18 耳蜗
- 19 前庭耳蜗神经
- 20 颈内动脉
- 21 腭帆张肌



3B Scientific

A worldwide group of companies

3B Scientific GmbH

Rudorffweg 8 • 21031 Hamburg • Germany
Phone: +49 (0)40-73966-0 • Fax: +49 (0)40-73966-100
3bscientific.com • info@3bscientific.com

© Copyright 1986 / 1996 / 2000 / 2005 / 2012 / 2017
for instruction manual and design of product:
3B Scientific GmbH, Germany