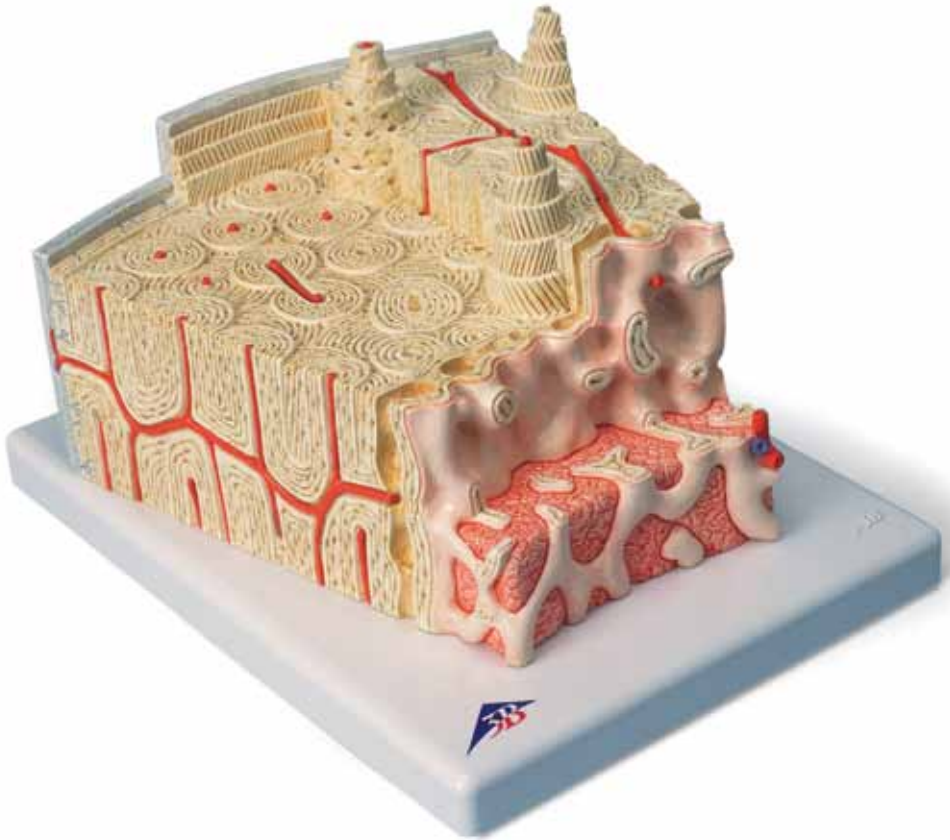




...going one step further



A79

(1000154)

Latin

- 1 Substantia trabecularis
- 2 Substantia compacta
- 3 Periosteum
- 4 Fibrae perforantes
- 5 Lamella circumferentialis externa
- 6 Osteon
- 7 Lamellae osteoni
- 8 Osteocytus
- 9 Vasa sanguinea (osteon)
- 10 Lamella interstitialis
- 11 Canalis perforans
- 12 Lamella circumferentialis interna
- 13 Endosteum
- 14 Medulla ossium (substantia spongiosa)



Bone Structure Model

English

This model shows a section of a lamellar bone, as found in the human skeleton as a basic structure of a tubular bone (approx. 80 times enlarged).

Compared to other bone types, tubular bones contain few bone trabeculae (spongy substance or *substantia spongiosa*) (1) and a thick compact layer (compact substance or *substantia compacta*) (2). The bone is covered by a membrane, the periosteum (3). The inner layer of the periosteum (osteogenic layer) consists of many cells and contains resting precursor cells of the bone cells (osteoblasts) that ensure regeneration in case of bone fractures. The outer layer is made of firm, collagenous connective tissue (fibrous layer). Bundles of collagenous fibers pass directly from the periosteum into the connective tissue of the bone (perforating fibers, Sharpey fibers) (4).

The next layer is the cortical layer (*substantia corticalis*) with its lamellar stratification of the intercellular substance (thus lamellar bone). Located at the very outside are the circumferential lamellae (5) running parallel to the periosteum. The basic structure of the lamellar bone is formed by the osteons, also referred to as Haversian systems (6). The lamellae are layers of anorganic substance (approx. 65 % of the complete substance), mainly hydroxyapatite, and organic substance (over 90 % collagen). Since the collagen fibers of the individual lamellae of an osteon run at various, respectively opposite angles of inclination (7), the compound structure of organic and anorganic components is additionally stabilised against pull and push forces. The bone cells (osteocytes) (8) are located between the lamellae, held in lacunae. The cells are nourished by the Haversian vessels (9), because all osteocytes are linked to one another and with the Haversian canal through canaliculi containing their cell extensions. The intermediate lamellae are located between the Haversian systems (osteons) without any connection to blood vessels (10).

Their thickness and stratification corresponds to that of former Haversian systems, however, the Haversian systems have built up over them in the course of the continuous restructuring of the bone that also continues after the growth period. Running from the periosteum, the Volkmann canals contain vessels connecting the vessels of the Haversian canals (11). The Volkmann canals are bony canals that are not surrounded by circular lamellae, as opposed to the Haversian canals. The systematic order of the Haversian canals is not

disrupted by the transverse or oblique perforation through the Volkmann canals. The cortical layer is followed in a fluid transition by the trabecular layer (spongy substance or *substantia spongiosa*), a spongy trabecular structure consisting of thin plates and rods (1). In the direction of the medullary cavity, the bony substance is limited by the inner circumferential lamella (12) and the inner membrane called endosteum (13). The endosteum consists of a connection of flat cells that can form new bones. Red bone marrow (14) can be found between the spongy trabeculae of the bone ends, and yellow bone marrow or fatty marrow in the tubular part of the bone. We thank Prof. Richard H. W. Funk, MD, Director of the Institute of Anatomy of the Carl Gustav Carus Medical Faculty, Dresden, Germany, for his support in the development of this model.

Bone structure

- 1 Trabeculae of bone (spongy substance)
- 2 Compact substance or *substantia compacta*
- 3 Periosteum
- 4 Perforating fibers, Sharpey fibers
- 5 Outer circumferential lamella
- 6 Osteons
- 7 Lamellae of the osteons
- 8 Osteocytes
- 9 Haversian vessels
- 10 Intermediate lamellae
- 11 Volkmann canals
- 12 Inner circumferential lamella
- 13 Endosteum
- 14 Bone marrow (spongy substance)

Das Modell zeigt einen Ausschnitt aus einem Lamellenknochen wie er im menschlichen Skelett als Grundstruktur eines Röhrenknochens vorkommt (ca. 80-fache Vergrößerung).

Im Röhrenknochen findet man im Vergleich zu anderen Knochenformen wenig Knochenbälkchen (Substantia spongiosa oder Spongiosa) (1) und eine dicke kompakte Schicht (Substantia compacta oder Kompakta) (2). Der Knochen wird von Knochenhaut (Periost) überzogen (3). Dabei ist die innere Schicht der Knochenhaut (Stratum osteogenicum) zellreich und enthält ruhende Vorstufen der Knochenzellen (Osteoblasten), die bei Knochenbrüchen die Regeneration besorgen. Straffes, kollagenes Bindegewebe bildet die äußere Schicht (Stratum fibrosum). Vom Periost gehen Bündel von Kollagenfibrillen direkt in

das Bindegewebe des Knochens über (Fibrae perforantes, Sharpeysche Fasern) (4).

Es folgt die Rindenschicht (Substantia corticalis oder „Kortikalis“) mit ihrer lamellären Schichtung der Interzellulärsubstanz (daher Lamellenknochen). Ganz außen liegen die parallel zur Knochenhaut liegenden Generallamellen (5). Die Grundstruktur des lamellären Knochens sind die Knochensäulchen (Osteone),

auch Haverssche Lamellensysteme oder Speziallamellen genannt (6). Die Lamellen sind schichtweise aus anorganischer Substanz (ungefähr 65 % der Gesamtmasse), hauptsächlich Hydroxylapatit und organische Substanz (davon 90 % Kollagen) aufgebaut. Da die Kollagenfasern der einzelnen Lamellen eines Osteons unterschiedliche, jeweils gegensinnig laufende Steigungswinkel aufweisen (7), wird die Verbundstruktur von organischen und anorganischen Komponenten zusätzlich gegenüber Zug- und Druckkräften stabilisiert. Jeweils zwischen den Lamellen liegen die Knochenzellen (Osteozyten) (8) in Lakunen eingemauert.

Die Zellen werden von den Haversschen Gefäßen (9) ernährt, denn untereinander und zum Haversschen Kanal stehen alle Osteozyten durch Kanälchen (Canaliculi), in denen ihre Zellausläufer liegen, in Verbindung. Zwischen den Haversschen Lamellensystemen (Osteonen) befinden sich Schaltlamellen ohne Beziehung zu Blutgefäßen (10). Sie entsprechen in Stärke und Schichtung ehemaligen Haversschen Systemen, dabei sind sie durch den ständigen Umbau des Knochens, der auch nach der Wachstumsphase fortbesteht, von den Haversschen Systemen überbaut worden. Vom

Periost kommend enthalten die Volkmannschen Kanäle Gefäße, die jene Gefäße der Haversschen Kanäle verbinden (11).

Die Volkmannschen Kanäle sind Knochenkanäle, die im Gegensatz zu den Haversschen Kanälen nicht von zirkulären Lamellen umgeben sind. Die systematische Ordnung der Haversschen Kanäle wird von der queren oder schrägen Perforation durch die Volkmannschen Kanäle nicht gestört. Auf die Rindenschicht folgt im fließenden Übergang die Bälkchenschicht (Substantia spongiosa oder „Spongiosa“), ein schwammartiges Trabekelwerk aus dünnen Platten und Stäben (1). Zum Knochenmarkraum grenzt sich die Knochen-substanz über die innere Generallamelle (12) und die innere Knochenhaut (Endost) (13) ab. Das Endost besteht aus einem Verband abgeflachter Zellen, die neuen Knochen bilden können.

Zwischen den Spongiosabälkchen der Knochenenden findet man rotes Knochenmark (14) im röhrenförmigen Teil des Knochens gelbes Knochenmark oder Fettmark. Wir danken Herrn Prof. Dr. med. Richard H. W. Funk, Leiter des Instituts für Anatomie der Medizinischen Fakultät Carl Gustav Carus, Dresden/Deutschland, für die Unterstützung bei der Entwicklung dieses Modells.

Knochenstruktur

- 1 Knochenbälkchen (Trabekel) der Spongiosa
- 2 Kompakta
- 3 Periost
- 4 Fibrae perforantes, Sharpeysche Fasern
- 5 Äußere Generallamelle
- 6 Osteone
- 7 Lamellen der Osteone
- 8 Osteozyten
- 9 Haverssche Gefäße
- 10 Schaltlamellen
- 11 Volkmannsche Kanäle
- 12 Innere Generallamelle
- 13 Endost
- 14 Spongiosa mit Knochenmark

El modelo muestra el fragmento de un hueso compacto tal como aparece en el esqueleto humano como estructura básica de un hueso largo (aumentado 80 veces aprox.).

Los huesos largos contienen menos trabéculas óseas (Substantia spongiosa o esponjosa) (1) que otras formaciones óseas y una capa gruesa compacta (Substantia compacta o compacta) (2). Los huesos están revestidos por el periostio (3). La parte interna del periostio (Stratum osteogenicum) es rica en células y contiene células precursoras de las células óseas (osteoblastos), que se encargan de la regeneración de las fracturas óseas. La parte externa está formada por un tejido conjuntivo colágeno tenso (Stratum fibrosum). Del periostio salen haces de fibrillas de colágeno que se dirigen al tejido conjuntivo del hueso (Fibrae perforans o fibras de Sharpey) (4). A continuación se encuentra la corteza (Substantia corticalis o „cortical“) con la estratificación lamelar de su sustancia intercelular (por ello denominados huesos compactos). Más externamente se hallan las laminillas circunferenciales dispuestas paralelamente al periostio (5). La unidad básica de estructura del hueso compacto son los osteones, también denominados sistema de laminillas de Havers o laminillas basales (6). Las laminillas están formadas por sustancia inorgánica (casi el 65% de la masa total), principalmente hidroxilapatita, y sustancia orgánica (90% colágeno). Ya que las fibras colágenas de cada una de las laminillas se diferencian en un solo osteón, y como en cada caso se disponen en un ángulo de inclinación adecuado, la estructura de conexión de los componentes orgánicos e inorgánicos permite una estabilización suplementaria frente a las fuerzas de tracción y de presión. Entre las laminillas se encuentran las células óseas (osteocitos) (8) encajadas en lagunas. Las células se nutren de los vasos sanguíneos (9) en los conductos de Havers, además, todos los osteocitos están agrupados y se dirigen hacia el conducto de Havers a través de canalículos en los que se encuentran las prolongaciones celulares. Entre el sistema de laminillas de Havers (osteones) se hallan las laminillas intersticiales sin relación con los vasos sanguíneos (10). Corresponden en fuerza y estratificación a los antiguos sistemas de Havers, y constituyen una supraestructura de este sistema a partir de la transformación continua del hueso y que se continúa después de la fase de crecimiento. Cada uno de los vasos de los conductos de Volkmann que provienen del periostio, se comunican con los vasos de los conductos de Havers (11). Los conductos de Volkmann son conductos

nutricios, y a diferencia de los conductos de Havers no están rodeados de laminillas circulares. El orden sistemático de los conductos de Havers no se altera por la perforación oblicua o trasversal de los conductos de Volkmann.

En la corteza continúa en fluida transición la capa trabecular (sustancia esponjosa), un entramado esponjoso trabecular constituido por finas placas y bastones (1). La médula ósea queda delimitada en la cavidad de la médula ósea por encima de la laminilla circunferencial interna (12) y el endostio interno (13). El endostio está constituido por un conjunto de células planas, capaces de construir hueso nuevo. Entre las capas esponjosas de las epífisis óseas se encuentra la médula ósea roja (14). Agradecemos la colaboración del Prof. Dr. med. Richard H.W. Funk, Director del Instituto Anatómico de la Facultad de Medicina Carl Gustav Carus de Dresden, Alemania en el diseño y desarrollo de este modelo.

Estructuras óseas

- 1 Trabéculas del tejido esponjoso
- 2 Substantia compacta o compacta
- 3 Periostio
- 4 Fibrae perforantes, fibras de Sharpey
- 5 Laminilla circunferencial externa
- 6 Osteones
- 7 Laminillas de los osteones
- 8 Osteocitos
- 9 Vasos de los conductos de Havers
- 10 Laminilla intersticial
- 11 Conductos de Volkmann
- 12 Laminillas circunferenciales
- 13 Endostio
- 14 Tejido esponjoso con médula ósea

Le modèle montre une section d'un os lamellaire tel qu'il se présente dans le squelette humain en tant que structure de base d'un os long (agrandissement env. 80 fois).

Par comparaison avec d'autres types d'os, on ne trouve que peu de travées osseuses, la substance spongieuse (*Substantia spongiosa*) (1) dans l'os long et une grosse couche compacte (*Substantia compacta*) (2). L'os est revêtu du périoste (3). La couche interne du périoste (*Stratum osteogenicum*) est riche en cellules et contient des précurseurs au repos des cellules osseuses (ostéoblastes) qui assurent la régénération en cas de fractures osseuses.

Le tissu conjonctif collagène ferme forme la couche externe (*Stratum fibrosum*). A partir du périoste, des faisceaux de fibrilles collagènes atteignent directement le tissu conjonctif de l'os (*Fibrae perforantes*, fibres de Sharpey) (4).

Vient alors la couche corticale (*Substantia corticalis*) avec sa stratification lamellaire de la substance intercellulaire (d'où le nom os lamellaire). Les lamelles générales (5) situées parallèlement au périoste se trouvent complètement à l'extérieur. Les ostéons, également appelés systèmes lamellaires de Havers ou lamelles spéciales, constituent la structure de base de l'os lamellaire (6). Les lamelles sont disposées en couches de substance inorganique (environ 65 % de la masse totale), principalement d'hydroxylapatite et de substance organique (dont 90 % de collagène). Etant donné que les fibres de collagène des différentes lamelles d'un ostéon présentent des angles de montée situés en sens inverse (7), la structure de liaison des composants organiques et inorganiques est en plus stabilisée contre les forces de traction et de pression. Les cellules osseuses (ostéocytes) (8) sont emmurées dans des lacunes situées entre les lamelles. Les cellules sont nourries par les canaux de Havers (9) car tous les ostéocytes sont reliés entre eux et avec le canal de Havers par des petits canaux (*Canaliculi*) où se trouvent leurs stolons cellulaires.

Entre les systèmes lamellaires de Havers (ostéons) se trouvent les lamelles intermédiaires sans relation avec les vaisseaux sanguins (10). Au point de vue de l'épaisseur et de la stratification, elles correspondent à d'anciens systèmes de Havers ; elles sont cependant enveloppées par des systèmes de Havers par la restructuration permanente de l'os, persistant également après la phase de croissance.

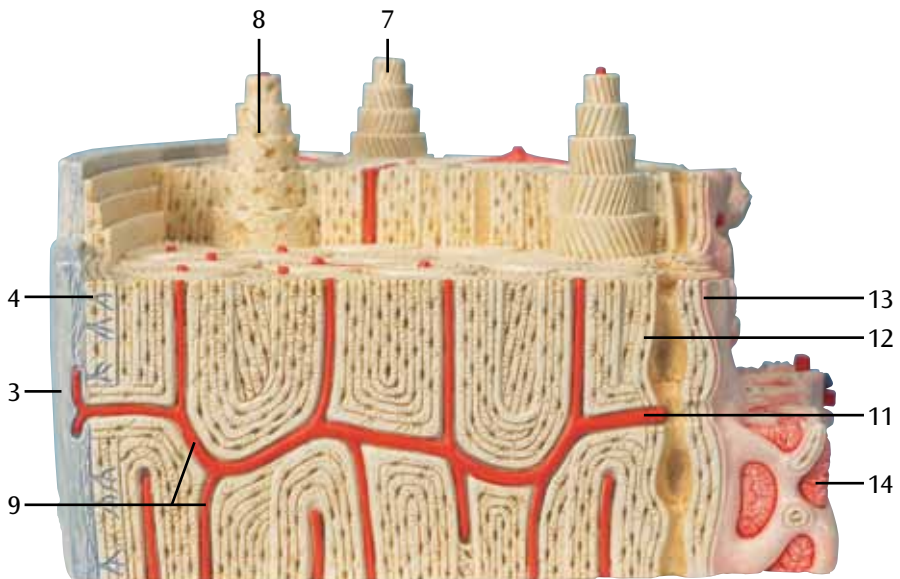
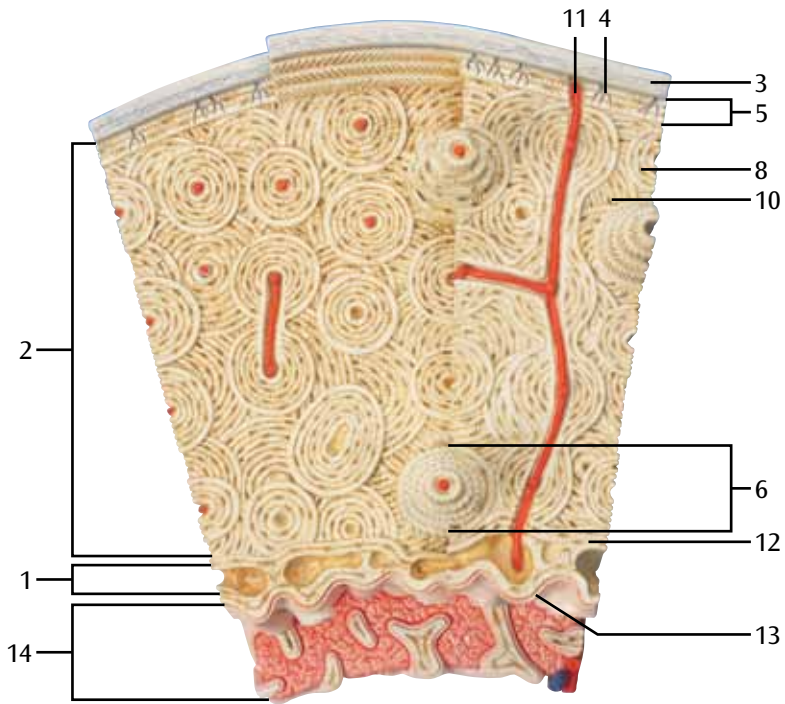
Les canaux de Volkmann, émanant du périoste, contiennent des vaisseaux reliés aux vaisseaux des canaux de Havers (11). Les canaux de Volkmann

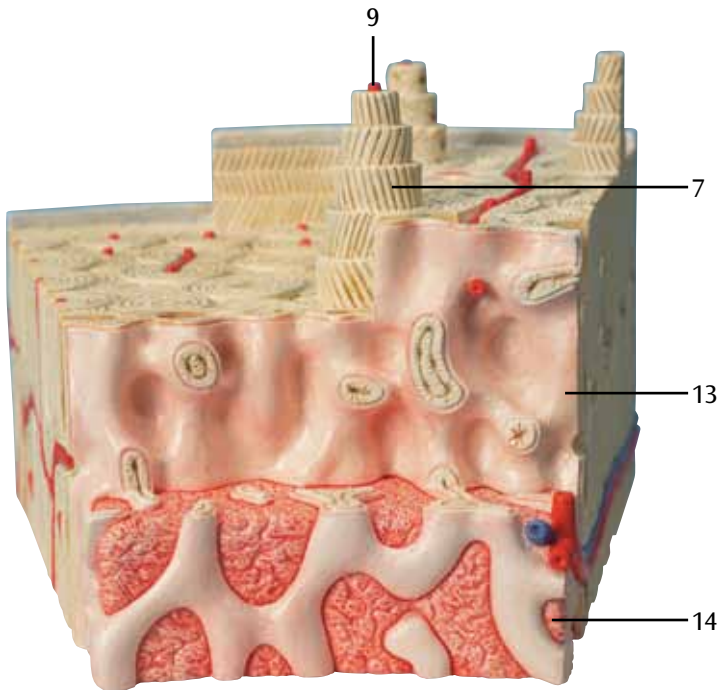
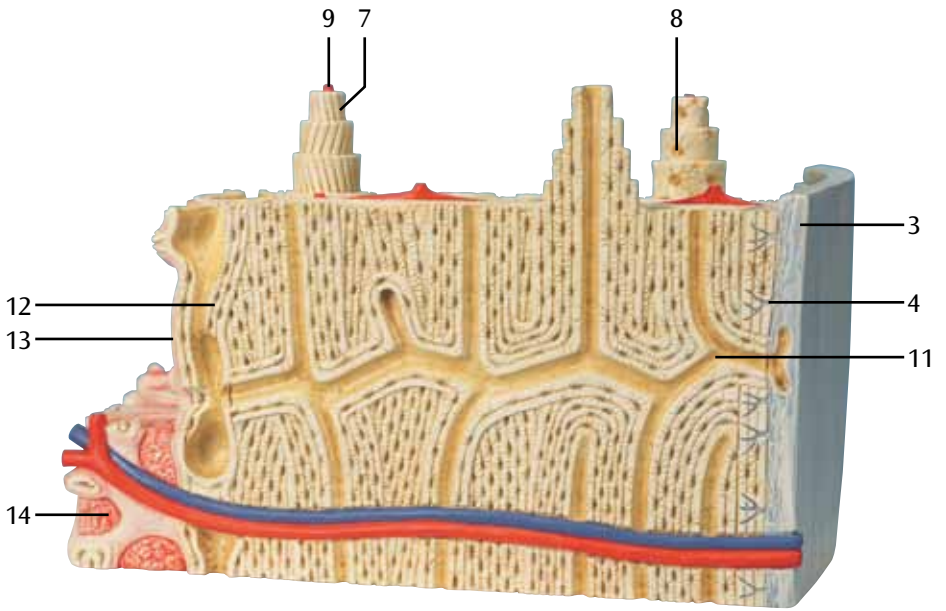
sont des canaux osseux qui contrairement aux canaux de Havers ne sont pas entourés de lamelles circulaires. L'ordre systématique des canaux de Havers n'est pas perturbé par la perforation transversale ou oblique des canaux de Volkmann.

A la couche corticale succède directement la couche spongieuse (*Substantia spongiosa*), un réseau de travées osseuses constitué de fines plaques et de bâtonnets (1). La substance osseuse se délimite de l'espace de la moelle osseuse par la lamelle générale interne (12) et la peau osseuse interne (endoste) (13). L'endoste est composé d'une association de cellules affaiblies pouvant former de nouveaux os. Entre les travées spongieuses des extrémités osseuses, on trouve la moelle osseuse rouge (14), dans la partie longue de l'os la moelle osseuse jaune. Nous remercions le Professeur Richard H. W. Funk, docteur en médecine et directeur de l'Institut d'anatomie de la faculté de médecine Carl Gustav Carus, Dresde/Allemagne, pour l'aide apportée lors du.

Structure osseuse

- 1 Ossification (trabécule) de la substance spongieuse
- 2 Substance compacte
- 3 Périoste
- 4 Fibres perforantes, fibres de Sharpey
- 5 Lamelle générale externe
- 6 Ostéons
- 7 Lamelles des ostéons
- 8 Ostéocytes
- 9 Vaisseaux de Havers
- 10 Lamelles intermédiaires
- 11 Canaux de Volkmann
- 12 Lamelle générale interne
- 13 Endoste
- 14 Substance spongieuse avec moelle épinière





El modelo muestra el fragmento de un hueso compacto tal como aparece en el esqueleto humano como estructura básica de un hueso largo (aumentado 80 veces aprox.). Los huesos largos contienen menos trabéculas óseas (Substantia spongiosa o esponjosa) (1) que otras formaciones óseas y una capa gruesa compacta (Substantia compacta o compacta) (2). Los huesos están revestidos por el periostio (3). La parte interna del periostio (Stratum osteogenicum) es rica en células y contiene células precursoras de las células óseas (osteoblastos), que se encargan de la regeneración de las fracturas óseas. La parte externa está formada por un tejido conjuntivo colágeno tenso (Stratum fibrosum). Del periostio salen haces de fibrillas de colágeno que se dirigen al tejido conjuntivo del hueso (Fibrae perforans o fibras de Sharpey) (4).

A continuación se encuentra la corteza (Substantia corticalis o „cortical“) con la estratificación lamelar de su sustancia intercelular (por ello denominados huesos compactos). Más externamente se hallan las laminillas circunferenciales dispuestas paralelamente al periostio (5). La unidad básica de estructura del hueso compacto son los osteones, también denominados sistema de laminillas de Havers o laminillas basales (6). Las laminillas están formadas por sustancia inorgánica (casi el 65% de la masa total), principalmente hidroxilapatita, y sustancia orgánica (90% colágeno). Ya que las fibras colágenas de cada una de las laminillas se diferencian en un solo osteón, y como en cada caso se disponen en un ángulo de inclinación adecuado, la estructura de conexión de los componentes orgánicos e inorgánicos permite una estabilización suplementaria frente a las fuerzas de tracción y de presión. Entre las laminillas se encuentran las células óseas (osteocitos) (8) encajadas en lagunas. Las células se nutren de los vasos sanguíneos (9) en los conductos de Havers, además, todos los osteocitos están agrupados y se dirigen hacia el conducto de Havers a través de canalículos en los que se encuentran las prolongaciones celulares.

Entre el sistema de laminillas de Havers (osteones) se hallan las laminillas intersticiales sin relación con los vasos sanguíneos (10). Corresponden en fuerza y estratificación a los antiguos sistemas de Havers, y constituyen una supraestructura de este sistema a partir de la transformación continua del hueso y que se continúa después de la fase de crecimiento.

Cada uno de los vasos de los conductos de Volkmann que provienen del periostio, se comunican con los vasos de los conductos de Havers

(11). Los conductos de Volkmann son conductos nutricios, y a diferencia de los conductos de Havers no están rodeados de laminillas circulares. El orden sistemático de los conductos de Havers no se altera por la perforación oblicua o transversal de los conductos de Volkmann.

En la corteza continúa en fluída transición la capa trabecular (sustancia esponjosa), un entramado esponjoso trabecular constituido por finas placas y bastones (1). La médula ósea queda delimitada en la cavidad de la médula ósea por encima de la laminilla circunferencial interna (12) y el endostio interno (13). El endostio está constituido por un conjunto de células planas, capaces de construir hueso nuevo. Entre las capas esponjosas de las epífisis óseas se encuentra la médula ósea roja (14), y en la parte tubular de los huesos la médula ósea amarilla o grasa.

Agradecemos la colaboración del Prof. Dr. med. Richard H.W. Funk, Director del Instituto Anatómico de la Facultad de Medicina Carl Gustav Carus de Dresden, Alemania en el diseño y desarrollo de este modelo.

Estructuras óseas

- 1 Trabécula ósea
- 2 Substantia compacta o compacta
- 3 Periostio
- 4 Fibrae perforantes, fibras de Sharpey
- 5 Laminilla circunferencial externa
- 6 Osteones
- 7 Laminillas de los osteones
- 8 Osteocitos
- 9 Vasos de los conductos de Havers
- 10 Laminilla intersticial
- 11 Conductos de Volkmann
- 12 Laminillas circunferenciales
- 13 Endostio
- 14 Osso esponjoso com medula ósea

Questo modello mostra una sezione dell'osso lamellare come si trova nello scheletro umano, in funzione di struttura base di un osso tubolare (ingrandito circa 80 volte).

Rispetto agli altri tipi di osso, le ossa tubolari contengono poche trabecole (sostanza spugnosa) (1) e uno strato compatto e spesso (sostanza compatta) (2). L'osso è ricoperto da una membrana, il periostio (3). Lo strato interno del periostio (strato osteogenico) è composto da numerose cellule e contiene cellule precursori dormienti (osteoblasti) che assicurano la rigenerazione in caso di frattura dell'osso. Lo strato esterno è costituito da tessuto connettivo solido e collaginoso (strato fibroso). Fasci di fibre collagenose passano direttamente dal periostio nel tessuto connettivo dell'osso (fibre perforanti, fibre di Sharpey) (4). Lo strato successivo è quello corticale (sostanza corticale) con la sua stratificazione lamellare della sostanza intercellulare (da qui il nome osso lamellare). La sezione più esterna è costituita dalle lamelle circonfenziali (5), che corrono parallelamente al periostio. La struttura di base dell'osso lamellare è formata dagli osteoni, denominati anche sistemi Haversiani (6). Le lamelle sono strati di sostanza anorganica (circa il 65% della sostanza completa), principalmente idrossiapatite, e di sostanza organica (più del 90% collagene). Poiché le fibre di collagene delle singole lamelle di un osteone corrono ad angoli di inclinazione diversi e rispettivamente opposti (7), la struttura dei componenti organici e anorganici è ulteriormente stabilizzata contro le forze di tensione e pressione. Le cellule ossee (osteociti) (8) si trovano tra le lamelle, contenute nelle lacune. Le cellule vengono alimentate dai canali Haversiani (9), poiché tutti gli osteociti sono collegati gli uni agli altri e con il canale Haversiano attraverso canalicoli che contengono le loro estensioni cellulari.

Le lamelle intermedie sono collocate tra i sistemi Haversiani (osteoni) senza collegamento ai vasi sanguigni (10). Il loro spessore e la loro stratificazione corrispondono a quelli di precedenti sistemi Haversiani, tuttavia, questi ultimi sono cresciuti sopra di esse nel corso della continua ristrutturazione dell'osso che continua anche dopo il periodo di crescita.

I canali di Volkmann, che partono dal periostio, contengono vasi che collegano i vasi dei canali Haversiani (11). I canali di Volkmann sono canali ossei non avvolti da lamelle circolari, a differenza dei canali Haversiani. L'ordine sistematico di questi

ultimi non viene modificato dalla perforazione trasversale o obliqua dei canali di Volkmann.

Lo strato corticale è seguito in una transizione fluida dallo strato trabecolare (sostanza spugnosa), una struttura spugnosa trabecolare costituita da sottili placche e aste (1). In direzione della cavità midollare, la sostanza ossea è delimitata dalla lamella circonfenziale interna (12) e da una membrana interna chiamata endotelio (13). Quest'ultimo è costituito da una rete di cellule piatte in grado di formare nuove ossa. Tra le trabecole spugnose delle estremità dell'osso si trova midollo osseo rosso (14), mentre nella parte tubolare dell'osso si trova midollo osseo giallo, tale a causa della presenza di tessuto adiposo.

Si ringrazia il Prof. Richard H. W. Funk, MD, direttore dell'istituto di anatomia della facoltà di medicina Carl Gustav Carus di Dresda, per il suo contributo nello sviluppo di questo modello.

Struttura ossea

- 1 Trabecole ossee (Tessuto spugnoso)
- 2 Sostanza compatta
- 3 Periostio
- 4 Fibre perforanti, fibre di Sharpey
- 5 Lamella circonfenziale esterna
- 6 Osteoni
- 7 Lamelle degli osteoni
- 8 Osteociti
- 9 Canali Haversiani
- 10 Lamelle intermedie
- 11 Canali di Volkmann
- 12 Lamella circonfenziale interna
- 13 Endotelio
- 14 Midollo osseo

骨の構造モデル

日本語

このモデルはヒトの大腿骨にみられる長管骨の基本構造である層板骨の断面を約80倍大で示している。

他の骨にみられる構造と較べると、長管骨の構造は次の特徴をもつ。(1)：海綿質，(2)：緻密質（厚い緻密の層），(3)：骨膜（骨を囲む膜）である。骨膜は二層からなっていて、その内層（骨形成層）は多くの細胞を含み、特に骨芽細胞と呼ばれる骨細胞の前駆細胞は骨折などの際、骨組織の再生を促す。外層は固い膠原性結合組織からなる（線維層）。膠原性線維の束はシャープリー線維(4)と呼ばれ、直接骨膜から骨の結合組織に侵入する。

次の深層は皮質層で骨内の細胞質が層状に取り囲まれているのが特徴である（よって層板骨と呼ぶ）。その最外層は外基礎層板(5)で、骨膜と平行に走る周状の層である。

層板骨の基本構造はハバース系(6)とも呼ばれるオステオン（骨単位）によりつくられる。層板骨は主にハイドロキシアパタイトの無機物質（全体のおよそ65%を占める）と、有機物質（90%以上コラーゲン=膠原）からなる。オステオンにある個々の層の膠原線維走行はさまざまで、それぞれ違った方向に走っているため(7)、この複合構造は骨の耐久性の向上に役立っている。骨細胞(8)は骨層板間の小腔（lacunae）に見られる。骨細胞はハバース管(9)により栄養を供給され、全ての骨細胞はハバース管とその小管を介して互いに連絡している。

介在層板(10)はハバース系の間にあり血管との連絡はない。介在層板の厚さと層板はハバース系のそれに比例するが、ハバース系は成長期の終了後も続く骨の再成とともに介在層板にかぶさっていく。

骨膜より続くフォルクマン管(11)の中を通る血管はハバース管を通る血管同士をつないでいる。フォルクマン管はハバース管とは異なり層板に取り囲まれてはいない。また、ハバース管の規則的な配列は横または斜めに走るフォルクマン管により乱されることはない。

骨髄腔へ向かって、骨質は内基礎層板(12)と内骨膜(13)と呼ばれる内膜で仕切られる。内骨膜は新生骨を作る平らな細胞のつながりである。赤色骨髄(14)は長管骨骨端の海綿質にあり、黄色骨髄（脂肪骨髄）は長管骨の骨体にある。

モデル製作協力

Prof. Richard H. W. Funk, MD, Director of the Institute of Anatomy of the Carl Gustav Carus Medical Faculty, Dresden, Germany

骨の基本構造

- 1 骨梁（海綿質）
- 2 緻密質
- 3 骨膜
- 4 シャープリー線維（貫通線維）
- 5 外基礎層板
- 6 オステオン（骨単位）
- 7 層板（オステオンの層）
- 8 骨細胞
- 9 ハバース管
- 10 介在層板
- 11 フォルクマン管
- 12 内基礎層板
- 13 内骨膜
- 14 骨髄（海綿質）

На модели показан разрез пластинчатой кости, основной структуры трубчатой кости человеческого скелета (приблизительно 80-кратное увеличение).

По сравнению с другими типами костей трубчатые кости содержат немного костных трабекул (губчатое вещество) (1) и толстый компактный слой (компактное вещество) (2). Кость покрыта мембраной, надкостницей (3). Внутренний слой надкостницы (остеогенный слой) состоит из множества клеток и содержит клетки-предшественницы костных клеток в состоянии покоя (остеобласты), за счет которых происходит регенерация в случае перелома кости.

Наружный слой состоит из твердой коллагеновой соединительной ткани (фиброзный слой). Пучки коллагеновых волокон проходят напрямую через надкостницу в соединительную ткань кости (прободающие, или шарпеевы, волокна) (4).

Следующий слой – кортикальный (кортикальное вещество) с пластинчатой слоистостью внутриклеточного вещества (отсюда название – пластинчатая кость). На периферии параллельно надкостнице расположены циркулярные пластинки (5). Основная структура пластинчатой кости образована остеонами, также известными под названием гаверсовы системы (6).

Пластинки – это слои неорганического вещества (приблизительно 65% всего вещества), в основном гидроксиапатита, и органического вещества (более 90% коллагена). Поскольку коллагеновые волокна отдельных пластинок остеона проходят под различными, взаимно противоположными углами наклона (7), сложная структура органических и неорганических компонентов придает дополнительную устойчивость к действию сил растяжения и давления. Клетки кости (остеоциты) (8) располагаются между пластинками, в лакунах. Клетки получают питание через гаверсовы сосуды (9), поскольку все остеоциты связаны друг с другом и с гаверсовым каналом канальцами с клеточными выростами. Промежуточные пластинки располагаются между гаверсовыми системами (остеонами) без какой-либо связи с кровеносными сосудами (10). Их толщина и слоистость соответствует таковым прежних гаверсовым систем, однако гаверсовы системы нарастают на них в ходе непрерывного изменения структуры кости, которое продолжается и после периода роста.

Отходящие от надкостницы фолькмановские каналы содержат сосуды, соединяющие сосуды гаверсовых каналов (11). Фолькмановские каналы

представляют собой костные каналы, в отличие от гаверсовых каналов не окруженные циркулярными пластинками. Систематический порядок гаверсовых каналов не нарушается поперечным или косым прободением фолькмановских каналов. Кортикальный слой плавно переходит в трабекулярный слой (губчатое вещество), губчатую трабекулярную структуру, состоящую из тонких пластин и столбиков (1). В направлении полости костного мозга вещество кости ограничено внутренней циркулярной пластинкой (12) и внутренней мембраной, называемой эндостом (13). Эндост состоит из группы плоских клеток, способных образовывать новые кости. Красный костный мозг (14) находится между губчатыми трабекулами концов кости, а желтый, или жировой, костный мозг – в трубчатой части кости. Мы благодарим проф. Ричарда Фанка (Prof. Richard H. W. Funk, MD), директора Института анатомии, медицинский факультет им. Карла Густава Каруса, Дрезден, Германия, за помощь в разработке этой модели.

Структура кости

- 1 Трабекулы кости (губчатое вещество)
- 2 Компактное вещество
- 3 Надкостница
- 4 Прободающие волокна, шарпеевы волокна
- 5 Наружная циркулярная пластинка
- 6 Остеоны
- 7 Пластинки остеонов
- 8 Остеоциты
- 9 Гаверсовы сосуды
- 10 Промежуточные пластинки
- 11 Фолькмановские каналы
- 12 Внутренняя циркулярная пластинка
- 13 Эндост
- 14 Костный мозг (губчатое вещество)

该模型显示了板层骨的部分结构，该结构是最近发现的作为人体骨骼单位的管状骨的基本结构，

（该模型大约是真实尺寸放大的80倍）。与其他类型的骨骼相比，管状骨是由很少的骨小梁结构（疏松状或海绵状结构）（1）与一层较厚的致密层构成（致密质或骨密质）（2）。而且骨头上通常附有一层薄膜及骨膜（3）。骨膜内层也就是生骨层，通常由较多的细胞构成，并且该层内还有较多静息状态的骨前体细胞（格根包尔氏细胞），这些细胞可以保证骨折后的骨再生。外层是由坚硬的胶原结缔组织层构成（纤维组织层）。这些胶原纤维束纵穿骨外膜，进入骨的结缔组织内（穿通纤维，夏皮纤维）（4）。

之下为皮质层，该层内有细胞间质的分层现象（因此又称板层骨）。皮质层的最外围又称环状层（5），该层平行于骨外膜。板层骨是由最基本的骨单位，也称哈弗氏系统构成（6）。板层骨中的层主要是由大部分羟基磷灰石等无机质（大约占全部物质的65%），与少量部分有机质构成（而有机质中90%以上的是胶原）。由于骨质各层之间的胶原纤维有不同的相反的倾角（7），因此骨质中的有机质与无机质之间的稳定性得到进一步的加强，这些结构可以抵抗外力的推拉。骨细胞（8）位于各板层之间，保持陷窝状。由于所有的骨细胞之间相互连接在一起，并且与哈弗氏管系统紧密接触，所以所有的骨细胞均是由哈弗氏管供养（9）。

中间层位于哈弗氏系统之间，并且不与任何血管相连接（10）。尽管他们的厚度与分层情况均与前哈弗氏系统明显相关，但是哈弗氏系统是在骨持续重建过程中基于这些中间层形成的，而且这些哈弗氏系统在生长期之后同样会继续发育。

福尔克曼管内有脉管，其在穿过骨外膜之后与哈弗氏系统内的脉管（11）相互交通。福尔克曼管为骨性管道，周围并没有环状层，而且其与哈弗氏管相反。哈弗氏管系统的顺序并不会由于其横贯或斜穿福尔克曼管而被打乱。

皮质层遵循一种流动的过渡小梁层特点，主要由薄的板及棒构成的小梁状构成（1）。在骨髓腔方向内，骨质受内层的环状层（12）与内膜层（又叫骨内膜）（13）限制。骨内膜是由一系列扁平的细胞连接构成，这些细胞可以形成新生骨。红骨髓（14）位于骨端的骨小梁内，黄骨髓又叫脂肪骨髓位于骨的管状部。

我们要衷心的感谢德国德雷斯頓的卡尔古斯塔夫卡斯医学院，解剖教研室主任Richard H. W. Funk教授，同时他也是一名医生，对该模型的大力支持。

骨结构

- 1 骨小梁（海绵体）
- 2 致密质
- 3 骨外膜
- 4 穿通纤维、夏皮纤维
- 5 外环骨板
- 6 骨单位
- 7 骨单位薄层
- 8 骨细胞
- 9 哈弗氏系统
- 10 中间层骨板
- 11 福尔克曼管
- 12 内层的环状层
- 13 骨内膜
- 14 骨髓（海绵体）



3B Scientific

A worldwide group of companies



3B Scientific GmbH

Rudorffweg 8 • 21031 Hamburg • Germany

Tel.: + 49-40-73966-0 • Fax: + 49-40-73966-100

www.3bscientific.com • 3b@3bscientific.com

© Copyright 2002 / 2011 / 2012 for instruction manual and design
of product: 3B Scientific GmbH, Germany